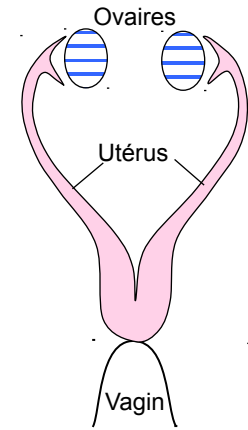
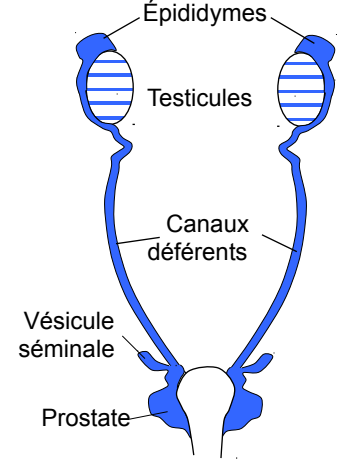
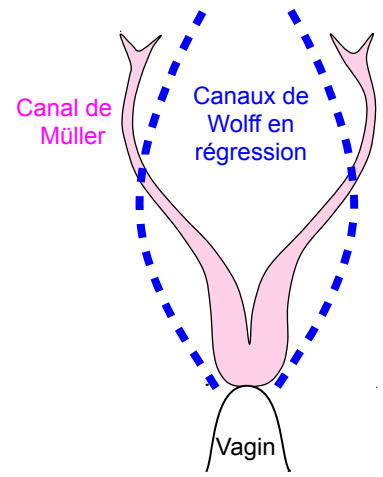
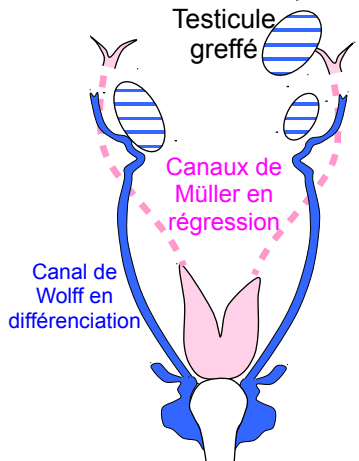
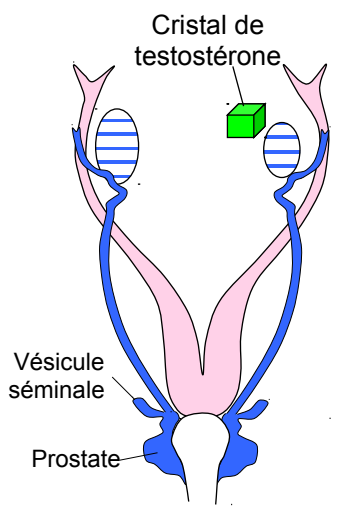


SVT – Première S – Féminin, Masculin – Devenir Homme ou Femme – Activité à partir de documents

<p>Document 1a - Appareil génital de lapine (schématique)</p>  <p>Ovaires Utérus Vagin</p>	<p>Document 1b - Appareil génital de lapin (schématique)</p>  <p>Épididymes Testicules Canaux déférents Vésicule séminale Prostate</p>
---	---

Document 2 - Expériences de A. Jost (physiologiste, 1947) sur des fœtus de lapin âgés de 20 jours

<p>Expérience A : castration des fœtus de lapins âgés de 20 jours, mâles ou femelles.</p>	<p>Expérience B : implantation à des fœtus femelles de lapin, âgés de 20 jours, d'un testicule fœtal de même âge à proximité d'un ovaire</p>	<p>Expérience C : implantation à des fœtus femelles de lapin, âgés de 20 jours, d'un cristal de (propionate de) testostérone, à proximité d'un ovaire</p>
<p>État des voies génitales au 28ème jour (soit 8 jours après l'intervention)</p>  <p>Canal de Müller Canaux de Wolff en régression Vagin</p>	<p>État des voies génitales au 28ème jour (soit 8 jours après l'intervention)</p>  <p>Testicule greffé Canaux de Müller en régression Canal de Wolff en différenciation</p>	<p>État des voies génitales au 28ème jour (soit 8 jours après l'intervention)</p>  <p>Cristal de testostérone Vésicule séminale Prostate</p>