Document A - Cas du patient F atteint d'une alexie pure (Source : http://acces.ens-lyon.fr)

Données personnelles : Retraité de 68 ans, droitier, ex-manager

Antécédents

20 mois avant les tests, le patient a subi un AVC (accident vasculaire cérébral) de l'artère postérieure cérébrale gauche (APCG) qui a été révélé par les données cliniques suivantes:

- hémianopsie homonyme droite (voir plus bas)

- difficultés de lecture: taux d'erreur élevé pour la lecture des mots, latence de lecture des mots accrue, effet de la longueur des mots sur le temps de lecture.

- à l'IRM, il est possible de visualiser des lésions occipito-temporales ventrales gauches

Données comportementales

Le patient présente vis à vis de la lecture, les caractéristiques suivantes:

1/ des activités non altérées: la production orale, la compréhension du langage, le fait de nommer des images, écrire sous la dictée, identifier des mots épelés,

2/ des activités modifiées:

- lire une histoire se fait lentement (4 min 10 secondes environ contre 35 secondes pour un témoin),

- la lecture de mots simples est un peu erronée mais surtout très lente (2547 sec contre 539 sec),

- le temps de latence de lecture des mots est affecté par la longueur des mots. En effet, la plupart des études réalisées sur la lecture s'accordent à conclure que le nombre de lettres n'influence pratiquement pas le temps de lecture d'un mot, du moins lorsque cette longueur n'excède pas 7 ou 8 lettres. Cette absence d'effet de longueur indique que l'ensemble de la chaîne de lettres est traitée en parallèle (le mot est donc analysé dans son ensemble comme une entité, et pas syllabe par syllabe ou lettre par lettre), et cette propriété est le résultat d'une expertise acquise : chez l'enfant, une forte influence de la longueur existe mais disparaît progressivement avec l'apprentissage.

Remarque: tous les tests ont été réalisés en projetant des images dans son champs visuel gauche, de telle sorte que l'altération de son champs visuel droit n'ait pas de conséquence propre sur les résultats des tests.

Données IRM

Coupes réalisées en TC coupes axiales (du haut vers le bas): z=-14, z=17, et coupe coronale (la plus basse): y=-60, coordonnées de Talairach.

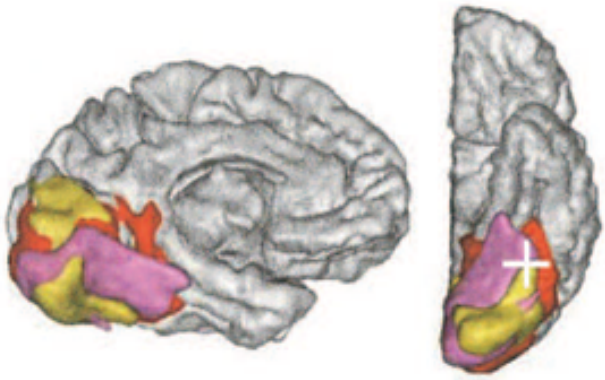

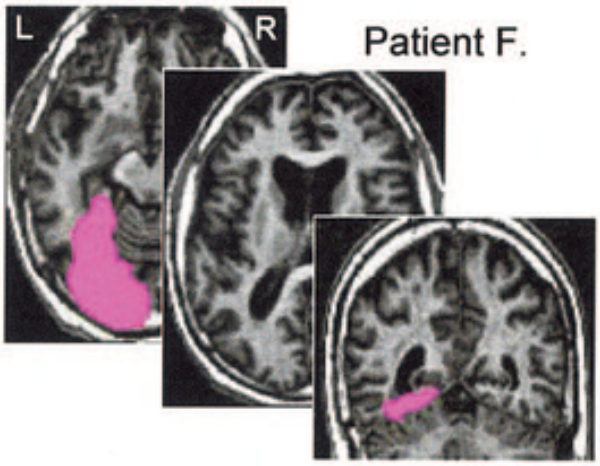

On peut identifier une zone affectée par l'AVC, zone repérée en rose.

Source : http://www.e-semio.uvsq.fr

Champ visuel normal

Hémianopsie homonyme gauche